

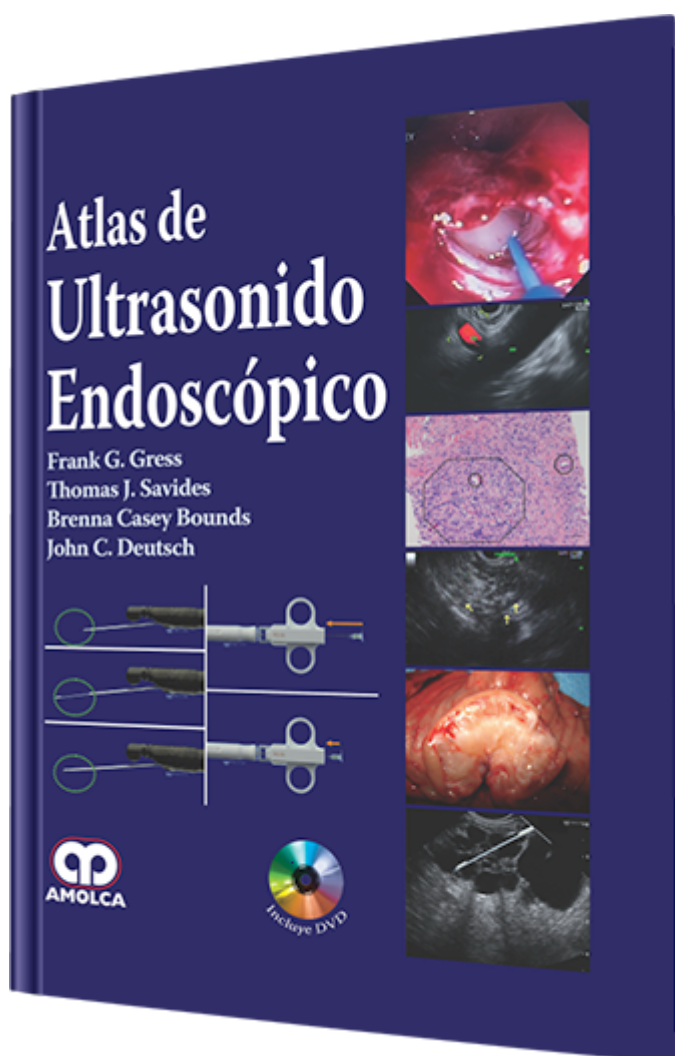
Atlas de Ultrasonido Endoscópico

Autor: Frank G. Gress

ESPECIALIDAD: Gastroenterología

CARACTERÍSTICAS:

ISBN:	9789588760315
Impresión:	A color - Formato: 21,5 x 28 cm
Tapa:	Dura
Número de Páginas:	214
Año de publicación:	2013
Número de tomos:	0
Peso:	1.34 kg
Edición:	0



DESCRIPCIÓN

Aprender a realizar e interpretar la ultrasonografía endoscópica (USE) requiere del aprendizaje didáctico y la exposición reiterada a las imágenes. Hemos presentado aspectos detallados de la parte del aprendizaje didáctico en el libro de Ultrasonografía Endoscópica de Gress y Savides. El propósito de este atlas es permitir a los aspirantes a endosonografistas la visualización de los numerosos ejemplos de imágenes y videos para optimizar su reconocimiento del patrón de las condiciones patológicas. Además, se ha pedido a los autores expertos escribir una narración breve, menor a 1000 palabras y sin referencias, sobre los conceptos importantes relacionados con sus temas.



Parte 1.- Anatomía USE Normal

- 1: Anatomía Humana Normal
- 2: Esófago: Radial y Lineal
- 3: Anatomía mediastinal normal mediante USE y USEB
- 4: Estómago: Radial y Lineal
- 5: Conducto Biliar: Radial y Lineal
- 6: USE del Páncreas normal
- 7: Hígado, Bazo y Riñones: Radial y Lineal
- 8: Anatomía del Anorrecto: Radial y lineal

Parte 2.- USE GI Superior e Inferior

- 9: Cáncer de Esófago
- 10: Trastorno de Motilidad Esofágica
- 11: Lesiones Mediastinales Malignas
- 12: Lesiones Mediastinales Benignas
- 13: Cáncer Gástrico
- 14: Masas Subepiteliales Gástricas y Esofágicas
- 15: Neoplasia Anorrectal
- 16: Enfermedad del esfínter anal: Incontinencia Fecal y Fístulas
- 17: Otras patologías pélvicas
- 18: Anomalías y anormalidades vasculares

Parte 3.- Pancreático-biliar

- 19: Neoplasia Duodenal y Ampular
- 20: Patología del Tracto Biliar
- 21: Patología de la Vesícula Biliar
- 22: Adenocarcinoma Pancreático



- 23: Malignidad Pancreática (No Adenocarcinoma)
- 24: Pancreatitis Autoinmune
- 25: Lesiones Quísticas Pancreáticas: El papel del USE
- 26: Neoplasias Mucinosas Papilares Intraductales: El papel del USE
- 27: Pancreatitis Crónica
- 28: Patología Hepática
- Parte 4.- Cómo seccionar
- 29: Cómo interpretar la citología de la AAF-USE
- 30: Cómo hacer una AAF Mediastinal
- 31: Cómo hacer una AAF de la masa pancreática
- 32: Cómo hacer una biopsia con Tru-cut de la masa pancreática
- 33: Cómo hacer una AAF de un quiste pancreático
- 34: Cómo hacer un drenaje de un pseudoquiste pancreático
- 35: Cómo hacer una ablación del quiste pancreático
- 36: Cómo hacer un bloqueo del Plexo Celíaco
- 37: Cómo colocar fiduciales para la Radioterapia
- 38: Cómo inyectar agentes quimioterapéuticos
- 39: Cómo hacer un drenaje biliar guiado por USE
- 40: Cómo hacer un drenaje del absceso pélvico guiado por USE
- 41: Cómo hacer un USE con sonda Doppler para el sangrado
- Índice