

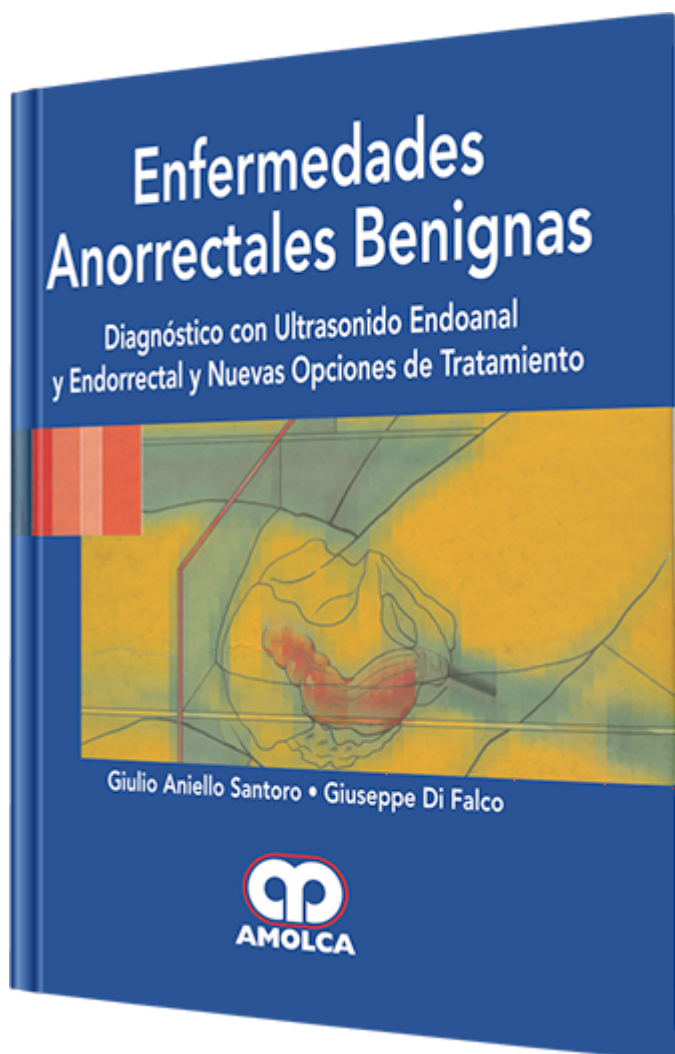
Enfermedades Anorrectales Benignas

Autor: Giulio Aniello Santoro

ESPECIALIDAD: Gastroenterología

CARACTERÍSTICAS:

ISBN:	9789588328348
Impresión:	Impresión: A color - Tapa: Dura - Formato: 21,5 x 28 cm
Tapa:	Dura
Número de Páginas:	420
Año de publicación:	2008
Número de tomos:	0
Peso:	2.6 kg
Edición:	0



DESCRIPCIÓN

"El radiólogo en ejercicio se enfrenta continuamente al reto de actualizar sus competencias para ofrecer atención radiológica con lo último de la tecnología. Esto no es más cierto en ninguna otra parte que en el mundo de rápida evolución de la imagenología por resonancia magnética, donde las innovaciones tanto en tecnología como en fármacos diagnósticos han alterado dramáticamente el panorama del ejercicio profesional. La imagenología por RM desempeña un papel importante en el manejo de los pacientes con enfermedades hepáticas, permitiendo no sólo detectar los tumores hepáticos malignos y benignos sino también caracterizar las lesiones focales y difusas del hígado en un solo estudio no invasivo. El excelente contraste de partes blandas que obtiene la imagenología por RM permite evaluar co...



SECCIÓN I

Principios Fundamentales de la Imagen Ultrasonográfica

SECCIÓN II

Desarrollo de Nuevas Tecnologías en Ultrasonografía Endoanal y Endorrectal

SECCIÓN III

Lo Más Moderno en la Imagen del Piso Pélvico

III.1: Introducción G. A. Santoro, G. Di Falco

III.2: Anatomía Endosonográfica del Canal Anal Normal

G. A. Santoro, G. Di Falco

III.3: Anatomía Endosonográfica del Recto Normal

G. A. Santoro, G. Di Falco

III.4: Imagen de Resonancia Magnética Endoanal: Anatomía del Esfínter Anal Normal

III.5: Anatomía del Recto y del Mesorrecto por RM

SECCIÓN IV

Ultrasonografía Endoanal en la Evaluación de Pacientes con Incontinencia Fecal

IV.1: Introducción

IV.2: Exactitud y Confiabilidad de la Ultrasonografía Endoanal en la Evaluación del Daño del Esfínter Anal

IV.3: Actualización en Anatomía Perineal y su Relevancia en el Trauma Obstétrico

IV.4: Incontinencia Fecal: Ultrasonografía Endoanal e Imagen RM SECCIÓN V

Ultrasonografía Endoanal en la evaluación de Sepsis Perineal y Fístula en el Ano



V.1: Introducción

V.2: Exactitud y Confiabilidad de la Ultrasonografía Endoanal en la Evaluación de Abscesos Perineales y Fístulas en el Ano

V.3: Imagenología de la Sepsis Perianal: ¿Endosonografía Anal o Imagen por RM.?

V.4: Fístula en el Ano: Ultrasonografía Endoanal Vs. Imagen RM Endoanal - Una Perspectiva Gastroenterológica

SECCIÓN VI

Actualización en la Evaluación de la Obstrucción Anorrectal

VI.1: Introducción

VI.2: Exactitud y Confiabilidad de la Ultrasonografía Endoanal, Endorrectal, Anorrectal, Dinámica y Transvaginal en la Evaluación de la Obstrucción Anorrectal

VI.3: Ultrasonografía Transperineal Clínica y Dinámica en la Práctica Proctológica: Caso para su Uso en Pacientes que Presentan Dificultad Evacuatoria

VI.4: Estudio Defecográfico de Evacuación Rectal en Pacientes Constipados

VI.5: Imagen RM Dinámica en la Evaluación de Obstrucción Anorrectal

SECCIÓN VII

Exámenes de Fisiología Anorrectal

VII.1: Introducción

VII.2: Evaluación Manométrica y Miográfica de la Morfología y Función de los Esfínteres Anales



VII.3: ¿Qué Estudios Necesitamos Realmente en el Tratamiento de Enfermedades Anorrectales Benignas?

SECCIÓN VIII

Opciones de Tratamiento para la Incontinencia Fecal

VIII.1: Introducción

VIII.2: Tratamiento Quirúrgico de la Incontinencia Fecal

VIII.3: Nuevas Opciones de Tratamiento para la Incontinencia Fecal:

Descarga de Radiofrecuencia y Agentes de Volumen

VIII.4: Neuromodulación para la Incontinencia Fecal

VIII.5: Incontinencia: Biorretroalimentación y Otras Modalidades No Operatorias

SECCIÓN IX

Opciones de Tratamiento para las Fístulas Anales

SECCIÓN X

Conceptos Actuales en el Manejo de la Obstrucción Anorrectal