

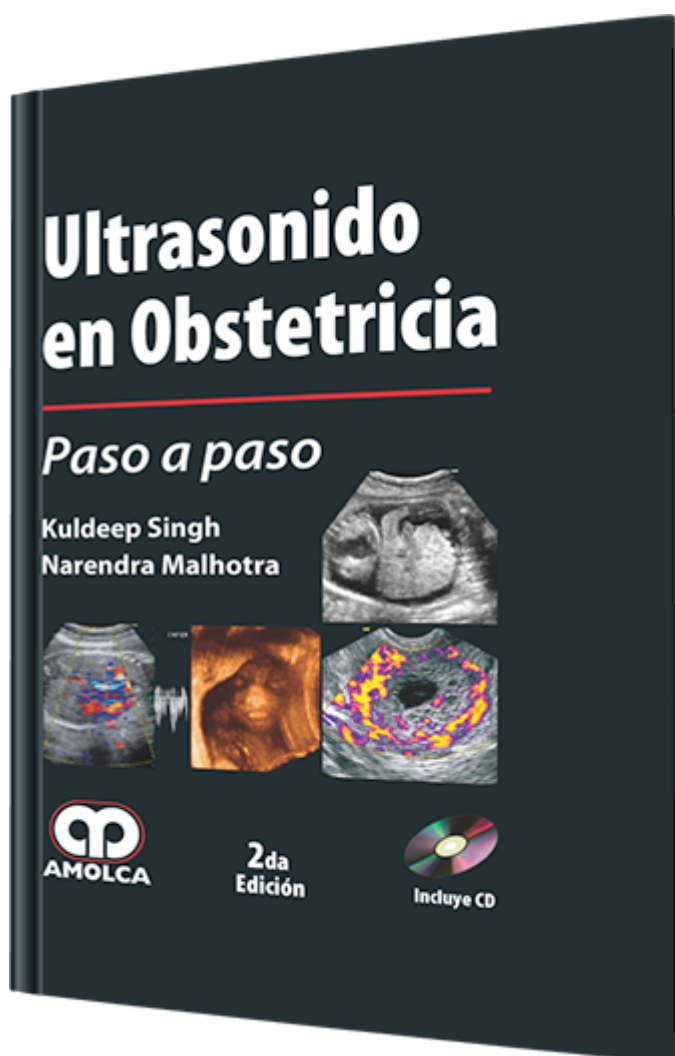
Ultrasonido en Obstetricia Paso a paso. 2 edición

Autor: Kuldeep Singh

ESPECIALIDAD: Ginecología y Obstetricia

CARACTERÍSTICAS:

ISBN:	9789588473925
Impresión:	Impresión: A color - Tapa: Blanda - Formato: 12 x 17,5 cm
Tapa:	Blanda
Número de Páginas:	212
Año de publicación:	2011
Número de tomos:	0
Peso:	0.26 kg
Edición:	2



DESCRIPCIÓN

En la actualidad, el ultrasonido es el pilar principal de investigación en todos los campos de la medicina. El uso ampliamente difundido del ultrasonido ha llevado esta maravillosa tecnología a los consultorios de los ginecólogos en ejercicio. Es ahora imposible incluso concebir una moderna unidad de cuidados obstétricos sin que haya disponibilidad del ultrasonido y es también imposible ejercer en el campo de la infertilidad y ginecología sin que haya disponibilidad de una sonda transvaginal, la cual ha agregado la nueva dimensión de combinar la imagenología con la palpación.



1. Introducción
 - 1.1. Llenado de los formularios
 - 1.2. Antecedentes pertinentes de la historia médica
 - 1.3. Preparación y posicionamiento de la paciente
 - 1.4. Equipos y transductores
 - 1.5. Reportes
2. Entrenamiento
 - 2.1. Aspectos teóricos
 - 2.2. Parámetros del entrenamiento
 - 2.3. Programación sugerida para el entrenamiento
 - 2.4. Criterios que sirven de prerrequisitos para un ultrasonografista entrenado
 - 2.5. Obligaciones propuestas para la certificación de un ultrasonografista (Obs. Y Gin.)
3. Primer trimestre
 - 3.1. Indicaciones
 - 3.2. Evaluación
 - 3.3. Parámetros normales de la evaluación en el primer trimestre
 - 3.4. Embarazo intrauterino anormal
 - 3.5. Pérdida inminente del embarazo precoz
 - 3.6. Embarazo ectópico
 - 3.7. Evaluación extrafetal
 - 3.8. Tipos de embarazo intrauterino anormal
 - 3.9. Aborto completo
 - 3.10. Aborto incompleto
 - 3.11. Cambio molar
 - 3.12. Tabla sonoembriológica



- 3.13. Translucidez de la nuca
- 3.14. Feto anormal
- 3.15. Lista de verificación para la exploración en el primer trimestre
- 3.16. Dilemas
- 3.17. Puntos claves en el primer trimestre
- 3.18. Flujograma transvaginal para la toma de decisiones
- 3.19. Toma de decisiones en el primer trimestre
- 4. Segundo trimestre
- 4.1. Indicaciones
- 4.2. Evaluación fetal
- 4.3. Evaluación fetal (malformaciones)
- 4.4. Cráneo
- 4.5. Piel de la nuca
- 4.6. Cara y órbitas fetales
- 4.7. Columna vertebral fetal
- 4.8. Tórax fetal
- 4.9. Corazón fetal
- 4.10. Abdomen fetal
- 4.11. Esqueleto fetal
- 4.12. Biometría fetal
- 4.13. Evaluación extrafetal
- 4.14. Doppler a color en el segundo trimestre
- 4.15. Exploración 3D y 4D
- 4.16. Segundo trimestre anormal
- 4.17. Dilemas



- 5. Tercer trimestre
 - 5.1. Indicaciones
 - 5.2. Evaluación fetal
 - 5.3. Evaluación extrafetal
 - 5.4. Lista de verificación para la evaluación placentaria
 - 5.5. Evaluación del líquido amniótico
 - 5.6. Causas de oligohidramnios
 - 5.7. Causas de polihidramnios
 - 5.8. Crecimiento fetal
 - 5.9. Vigilancia fetal o bienestar fetal
 - 5.10. Perfil biofísico
 - 5.11. Evaluación mediante el perfil biofísico
 - 5.12. Interpretación del perfil biofísico
 - 5.13. Evaluación seriada
 - 5.14. Doppler a color
 - 5.15. Indicaciones para el Doppler a color
 - 5.16. Interpretación de las formas de onda
 - 5.17. Indicaciones para la interrupción del embarazo
 - 5.18. Tipo de parto
 - 5.19. Tercer trimestre anormal
 - 5.20. Lista de verificación
 - 5.21. Dilemas
- Índice