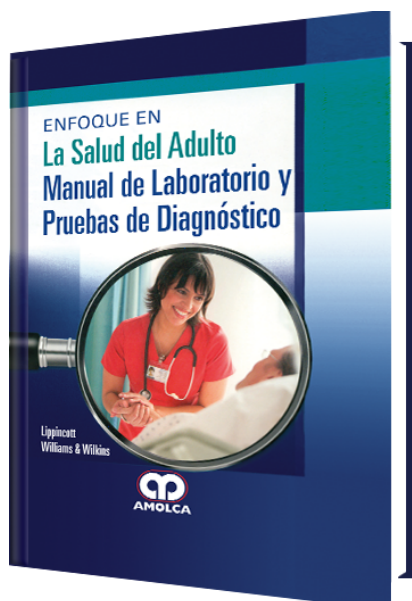


# Enfoque en La Salud del Adulto Manual de Laboratorio y Pruebas de Diagnóstico

**Autor:** Williams & Wilkins Lippincott



**ESPECIALIDAD:** Laboratorio Clínico

## CARACTERÍSTICAS:

ISBN:	9789588950532
Impresión:	A color - Formato: 15 x 21,5 cm
Tapa:	Dura
Número de Páginas:	592
Año de publicación:	2017
Número de tomos:	0
Peso:	1.02 kg
Edición:	0

## DESCRIPCIÓN

Esta obra, junto con Enfoque en la Salud del Adulto: Enfermería Médico-Quirúrgica es un manual conciso, portátil, a todo color que incluye cientos de pruebas, sus resultados e implicaciones. La presentación en dos partes incluye una revisión de los procedimientos de recolección de muestras seguida de una lista de pruebas en orden alfabético. Incluye información vital para auxiliar al personal de enfermería, entender completamente el propósito de cada prueba, sus hallazgos y el papel del enfermero/a en la prueba.

SECCIÓN 1: GENERAL4. Consulta intraoperatoria: introducción10. Control de calidad18. Precauciones de seguridad26. TelepatologíaSECCIÓN 2: MÉTODOS34. Examen macroscópico42. Examen citológico60. Corte congelado68. Preparación de láminas74. Asignación de tejidos para estudios especiales y banco de tejidos78. Mama: localización de las semillas radioactivas 82. Ganglios linfáticos: métodos moleculares para su evaluación SECCIÓN 3: CONTENIDO86. Adrenal y paraganglios: diagnóstico96. Masa en el mediastino anterior: diagnóstico102. Apéndice: diagnóstico106. Lesión/tumor en el hueso: diagnóstico y márgenes116. Mamas: diagnóstico122. Mamas: márgenes parenquimales126. Mama: evaluación del margen del pezón130 Bronquios y tráquea: diagnóstico132 Cerebelo y tallo cerebral: diagnóstico142 Hemisferios cerebrales: diagnóstico154 Hemisferios cerebrales: evaluación de la epilepsia160 Colon: diagnóstico y márgenes164 Colon: evaluación de la enfermedad de Hirschsprung170. Esófago: diagnóstico y márgenes176. Trompas de Falopio: diagnóstico182. Mucosas de cabeza y cuello: diagnóstico y márgenes186. Riñón, adulto: diagnóstico y márgenes198. Riñón: evaluación del aloinjerto antes del trasplante204. Riñón, biopsia con aguja: evaluación para su uso208. Riñón, pediátrico: indicaciones y utilidad216. Laringe: diagnóstico y márgenes220. Hígado, masa capsular: diagnóstico222. Hígado: evaluación del aloinjerto antes del trasplante228. Hígado, masa intrahepática: diagnóstico y márgenes232. Pulmón, opacidades en vidrio esmerilado y masas pequeñas: resección guiada por imagen240. Pulmón: márgenes246. Pulmón, enfermedad difusa no neoplásica: diagnóstico250. Masa en el pulmón: diagnóstico258 Ganglios linfáticos axilares: diagnóstico 266 Ganglios linfáticos infradiafragmáticos: diagnóstico274 Ganglios linfáticos: diagnóstico de sospecha de la enfermedad linfoproliferativa284. Ganglios linfáticos de cabeza y cuello: diagnóstico290. Ganglios linfáticos mediastinales: diagnóstico 298. Meninges: diagnóstico 306. Nasal/sinusal: diagnóstico de sospecha de la rinosinusitis fúngica310. Nasal/sinusal: diagnóstico de sospecha de neoplasias318. Orofaringe y nasofaringe: diagnóstico 322. Masa en el ovario: diagnóstico 336. Páncreas, biopsia: diagnóstico 340. Resección de páncreas: márgenes parenquimal, retroperitoneal y del conducto biliar348. Glándula paratiroides: diagnóstico y márgenes 358. Nervio periférico y músculo esquelético: asignación de tejidos para estudios especiales 360. Masa peritoneal/omental: biopsia 372. Pituitaria/hipófisis: diagnóstico 384. Pleura: diagnóstico 388. Artroplastia de revisión: evaluación de la infección 390. Glándula salival: diagnóstico y márgenes 398. Piel: diagnóstico y márgenes 404. Piel: evaluación de la necrólisis epidérmica tóxica versus el síndrome de piel escaldada estafilocócica 406. Piel: cirugía micrográfica de Mohs 412. Tejido blando: evaluación de la fascitis necrosante 414. Masa en el tejido blando: diagnóstico y márgenes 418. Médula espinal: diagnóstico428. Tiroides: diagnóstico438. Uréter: márgenes446. Útero, endometrio: diagnóstico452. Útero, endometrio: diagnóstico del embarazo456. Útero, miometrio: diagnóstico 462. Vulva: diagnóstico y márgenes Charles Matthew Quick, MD