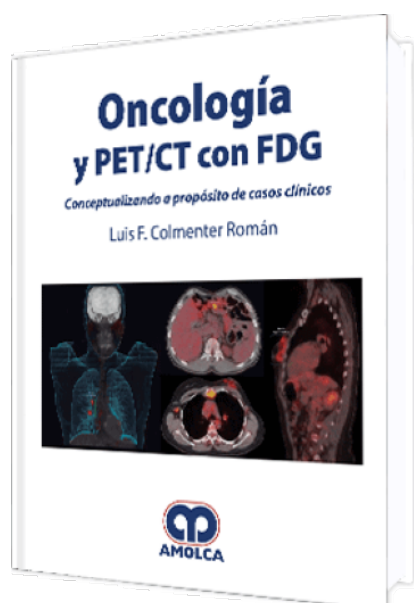


Oncología y PET / CT con FDG

Autor: Luis Felipe Colmener Román



ESPECIALIDAD: Oncología

CARACTERÍSTICAS:

ISBN:	9789588950853
Impresión:	A color - Formato: 21,5 x 28 cm
Tapa:	Dura
Número de Páginas:	198
Año de publicación:	2018
Número de tomos:	0
Peso:	4.14 kg
Edición:	0

DESCRIPCIÓN

"Esta nueva aventura, que denominamos Oncología y PET/CT con FDG – Conceptualizando a propósito de casos clínicos, está escrita en su totalidad en Bogotá, Colombia (2012-2017) después de haber viajado por muchos países de Latinoamérica y Europa dictando conferencias, talleres y brindando asesorías, no solo a médicos nucleares sino también a clínicos que tienen a su cargo el manejo de los pacientes oncológicos y que son los responsables de indicar o no una imagen morfometabólica 18FDG-PET/CT. Hoy, podemos decir que el manejo de los pacientes con este método es excelente y que muchas veces es superior a los protocolos convencionales, que solo utilizan imágenes morfológicas, y estimamos que podría ser mucho mejor si existiera una forma rápida, sencilla y un compromiso en la comunicación entre las diferentes especialidades"



- Capítulo 1. AMBIENTE TUMORAL E IMÁGENES DIAGNÓSTICAS

Marcadores inmunohistoquímicos y tumores

- Capítulo 2. PET/CT

Fluor-Deoxi-Glucosa

Documentación y presentación de los informes clínicos PET/CT

Preparación del paciente y variantes. Informes PET/CT

Valor estándar de captación patrones normales y artefactos

- Capítulo 3. LA HISTORIA DE LA FÍSICA DE LAS RADIACIONES Y LA INTERACCIÓN CON LA MEDICINA

- Capítulo 4. CÁNCER DE CABEZA Y CUELLO CÁNCER DE LENGUA Y FARINGE

Conceptualizando: comportamiento de la glucosa de la 18F-FDG y los biomarcadores

Casos:

Cáncer de lengua - Cáncer de lengua

Cáncer de faringe

- Capítulo 5. CÁNCER DE TIROIDES

Conceptualizando

Casos

- Capítulo 6. CÁNCER DE PULMÓN

Conceptualizando: Comportamiento de la glucosa, 18F-FDG y los biomarcadores de inmunohistoquímica en tumores malignos de pulmón

Casos:

Nódulo pulmonar 1: Nódulo pulmonar en estudio

Nódulo pulmonar 2: Nódulo pulmonar en estudio

Adenocarcinoma de pulmón: reestadificación por imagen CT anormal

Adenocarcinoma de pulmón: Estadiaje inicial

Mesotelioma: Estadiaje inicial





- Capítulo 7. CÁNCER DE MAMA

Conceptualizando: Comportamiento de la glucosa, 18F-FDG y los biomarcadores de inmunohistoquímica en tumores malignos de mama

Casos:

Cáncer mama: Reestadificación de cáncer de mama

Cáncer mama: Estadificación inicial

Cáncer mama: Estadificación postratamiento.

Reestadificación por imagen gammagrafía anormal

Cáncer mama: Estadificación por anatomía patológica positiva

- Capítulo 8. CÁNCER GINECOLÓGICO

Casos:

Cérvix: Reestadificación por lesión en recto descrito en colonoscopia y biopsia positiva

Ovario: Estadificación postratamiento

Ovario: Reestadificación por elevación del CA 125

Endometrio: Reestadificación por hallazgos en fibrolaringoscopia

- Capítulo 9. CÁNCER GASTROINTESTINAL

Conceptualizando: Comportamiento de la glucosa, la 18F-FDG y los Biomarcadores de Inmunohistoquímica en tumores malignos, con enfoque en tumores gástricos

Casos:

Hepatocarcinoma

Colangiocarcinoma

Adenocarcinoma de colon

Adenocarcinoma de colon

Cáncer de recto

- Capítulo 10. CÁNCER. UROLOGÍA

Casos:



Cáncer renal

Cáncer próstata: Reestadificación por CT anormal

Cáncer próstata: Estadificación inicial

Cáncer testículo

Tumor de células germinales mixtas del testículo

Vejiga

• Capítulo 11. CÁNCER. PIEL

Casos:

Carcinoma de células de MECKEL

Melanoma 1

Melanoma 2

• Capítulo 12. HEMATOLOGÍA

Conceptualizando: Comportamiento de la glucosa, 18F-FDG y los biomarcadores de inmunohistoquímica en linfoma en adultos

Casos:

Linfoma: Estadificación inicial, ínterin. Venezuela

Linfoma: Estadificación inicial, ínterin respondedor

Linfoma: Estadificación inicial, ínterin no respondedor

Linfoma: Estadificación postratamiento, respuesta total

Linfoma clásico: Reestadificación

Linfoma de Hodgkin clásico: Reestadificación

Mieloma múltiple: Reestadificación por sospecha clínica de recaída

Linfoma vesical. Estadíaje inicial

• Capítulo 13. PRIMARIO DE ORIGEN DESCONOCIDO

Casos:

Tumor de comportamiento incierto o desconocido de la tráquea, de los bronquios y del pulmón, con nódulo en pulmón



Adenocarcinoma de patrón tubular, moderadamente diferenciado, posiblemente metastásico

Lesiones en cerebro y pulmón

• Capítulo 14. MUSCULOESQUELÉTICO

Conceptualizando: Metabolismo de las metástasis óseas

Casos:

Osteosarcoma de peroné

Sarcoma mixoide compatible con mixofibrosarcoma

Sarcoma de células dendríticas interdigitales

Sarcoma pleomorfo indiferenciado

Liposarcoma mixoide/células redondas de grado bajo

• Capítulo 15. PEDIATRÍA

Conceptualizando

Casos:

Rabdomiosarcoma alveolar

Linfoma de Hodgking clásico