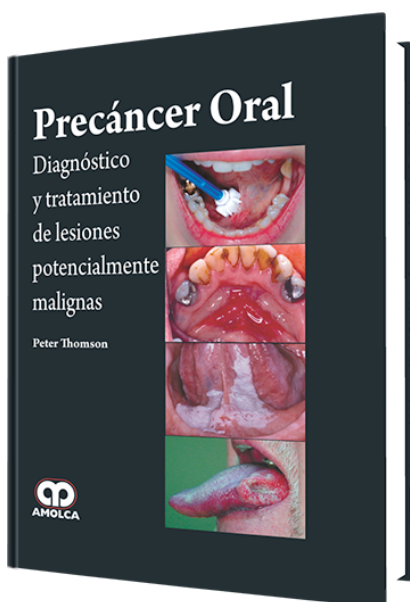


# Precáncer Oral. Diagnóstico y Tratamiento de Lesiones Potencialmente Malignas

**Autor:** Peter Thomson



**ESPECIALIDAD:** Odontología General

## CARACTERÍSTICAS:

ISBN:	9789588871585
Impresión:	A color - Formato: 21,5 x 28 cm
Tapa:	Dura
Número de Páginas:	236
Año de publicación:	2015
Número de tomos:	0
Peso:	1.42 kg
Edición:	0

## DESCRIPCIÓN

"Este libro pionero reúne las investigaciones más recientes sobre afecciones de cáncer en la cavidad oral y su aplicación específica en el campo de la odontología. Además de ofrecer un estudio científico basado en evidencias que aborda las distintas fuentes de investigación sobre el Precáncer Oral, esta obra también presenta información práctica y propone una base racional para un protocolo de tratamiento clínico intervencionista. Es un recurso invaluable para odontólogos, así como para especialistas en medicina bucal y cirugía oral y maxilofacial. Precáncer Oral fue escrito por importantes investigadores del área y proporciona a los lectores un enfoque completo de un tema de actualidad y ofrece un resumen conciso del estado actual de los conocimientos sobre la naturaleza y comportamiento...



- 1.- Introducción
  - 2.- Forma y función de la mucosa oral
  - 3.- Carcinogénesis oral
  - 4.- Manifestación clínica del precáncer oral
  - 5.- Métodos de diagnóstico
  - 6.- Aspectos patológicos del precáncer oral
  - 7.- Tratamiento del precáncer oral
  - 8.- Resultado clínico
  - 9.- Transformación maligna y evolución del cáncer oral
  - 10.- Futuro
  - 11.- Historias clínicas
- Introducción
- Caso 1: Diagnóstico de cáncer inesperado
- Caso 2: Afección de lesiones múltiples y su reacción ante tratamiento conservador
- Caso 3: Afección de lesiones múltiples que requirió tratamientos recurrentes con láser
- Caso 4: Leucoplasia verrucosa proliferativa
- Caso 5: Reacciones liquenoides orales localizadas
- Caso 6: Reacciones liquenoides orales múltiples
- Caso 7: Lesiones liquenoides displásicas generalizadas en la cavidad oral
- Caso 8: Un paciente inmunodeprimido
- Caso 9: Candidiasis hiperplásica crónica
- Caso 10: Hiperqueratosis asociada al tabaco
- Caso 11: Transformación maligna de liquen plano no erosivo de larga data
- Resumen
- 12.- Conclusiones