

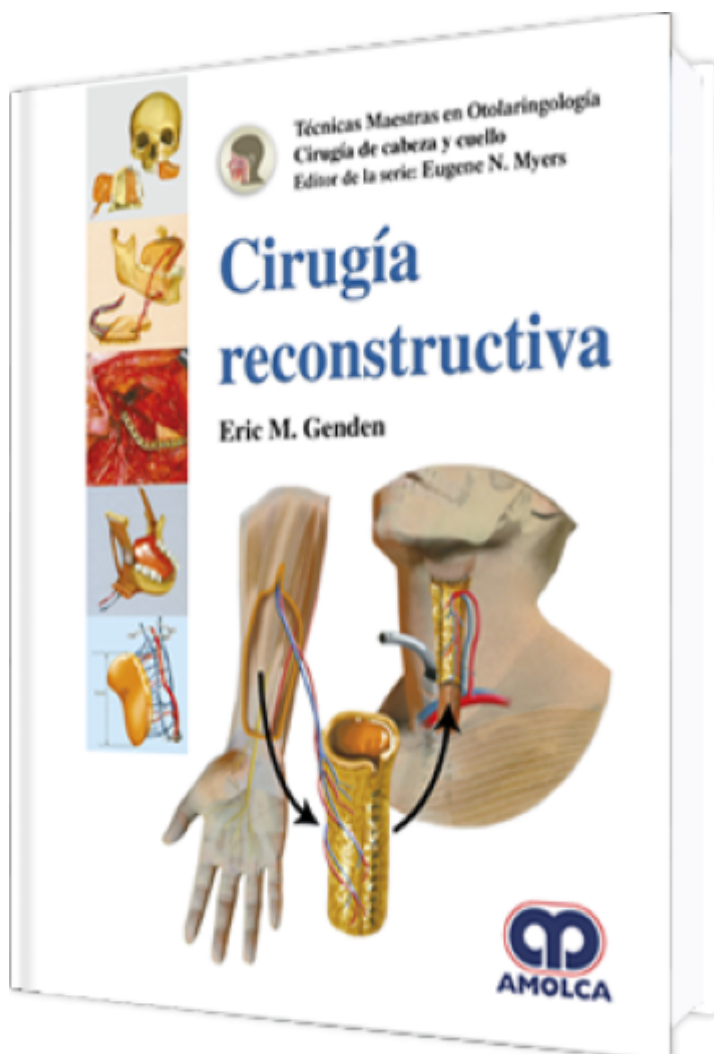
# Cirugía Reconstructiva

**Autor:** Eric M. Genden

**ESPECIALIDAD:** Cirugía

## CARACTERÍSTICAS:

ISBN:	9789585426238
Impresión:	A color - Formato: 21,5 x 28 cm
Tapa:	Dura
Número de Páginas:	408
Año de publicación:	2018
Número de tomos:	0
Peso:	2.2 kg
Edición:	0



## DESCRIPCIÓN

"Podría decirse que el cáncer de cabeza y cuello es la más despiadada de las enfermedades. Los déficits en la forma y la función que generalmente siguen a la cirugía ablativa pueden ser funcional y socialmente devastadores. Por lo tanto, no hay otro campo donde la reconstrucción sea un aspecto tan integral de la atención. Antes de la Segunda Guerra Mundial, las técnicas reconstructivas se limitaban a injertos de piel y colgajos locales. Si bien estas técnicas fueron satisfactorias para defectos modestos, defectos más grandes y complejos continuaron siendo un dilema. El trabajo en este libro está escrito por muchos de los maestros que fueron fundamentales para impulsar la disciplina de la reconstrucción de cabeza y cuello. Cada uno ha tenido un profundo impacto en el campo y comparten sus ...



PARTE I: RECONSTRUCCIÓN DE LA CAVIDAD ORAL

- 1: Manejo de los defectos principales del labio
- 2: Manejo de los defectos del piso de la boca: injerto de piel de espesor parcial
- 3: Defecto del piso de la boca: colgajo libre radial de antebrazo
- 4: Manejo de los defectos en la mucosa bucal
- 5: Manejo del defecto de glosectomía parcial: injerto de piel de espesor parcial
- 6: Manejo del defecto de glosectomía parcial: colgajo libre radial de antebrazo
- 7: Manejo del defecto de glosectomía total: colgajo miocutáneo de pectoral mayor
- 8: Manejo del defecto de glosectomía total: colgajo libre de dorsal ancho/colgajo anterolateral de muslo

PARTE II: RECONSTRUCCIÓN DE LA OROFARINGE

- 9: Manejo de los defectos del paladar blando
- 10: Manejo del defecto faríngeo lateral: colgajo miocutáneo de pectoral mayor
- 11: Manejo del defecto faríngeo lateral: colgajo radial de antebrazo
- 12: Manejo de los defectos de la base de la lengua

PARTE III: RECONSTRUCCIÓN DEL COMPLEJO OROMANDIBULAR

- 13: Manejo del defecto oromandibular compuesto: colgajo miocutáneo de pectoral mayor y placa de reconstrucción
- 14: Reconstrucción del defecto del compuesto oromandibular: colgajo libre de peroné
- 15: Reconstrucción de la articulación temporomandibular
- 16: Manejo del defecto condíleo aislado
- 17: Manejo del defecto mandibular total
- 18: Manejo del defecto compuesto de espesor total: colgajo libre escapular

PARTE IV: RECONSTRUCCIÓN DEL COMPLEJO PALATOMAXILAR

- 19: Defecto maxilar subtotal: colgajo de músculo temporal
- 20: Defecto subtotal del paladar duro: colgajo libre radial de antebrazo
- 21: Defecto total del paladar duro: colgajo libre del músculo recto abdominal



- 22: Defecto total del paladar duro: colgajo libre de oblicuo interno con cresta ilíaca
- 23: Defecto de la hemimaxilectomía: colgajo libre de la punta de la escápula
- 24: Defecto de la hemimaxilectomía: colgajo osteocutáneo libre radial de antebrazo
- 25: Defecto de la hemimaxilectomía: reconstrucción con colgajo libre osteocutáneo de peroné
- 26: Defecto de la maxilectomía total: reconstrucción con el colgajo libre de peroné

#### PARTE V: RECONSTRUCCIÓN DE LA LARINGE/TRÁQUEA

- 27: Reconstrucción primaria de la tráquea
- 28: Reconstrucción por etapas de la tráquea cervical

#### PARTE VI: RECONSTRUCCIÓN DE LA HIPOFARINGE/ESÓFAGO CERVICAL

- 29: Manejo del defecto de la laringectomía/faringectomía parcial
- 30: Manejo del defecto faríngeo: colgajo anterolateral de muslo
- 31: Tracción gástrica
- 32: Transferencia de tejido libre radial de antebrazo
- 33: Transferencia yeyunal sobrealimentada pediculada y segmentaria libre
- 34: Colgajo radial de antebrazo

#### PARTE VII: RECONSTRUCCIÓN DE LA PIEL Y CUERO CABELLUDO

- 35: Manejo del defecto de mejilla: colgajo de avance cervicofacial
- 36: Manejo del defecto de mejilla: reconstrucción con colgajo libre
- 37: Reconstrucción del cuero cabelludo: colgajos locales
- 38: Reconstrucción de los defectos de cuero cabelludo: colgajo libre de dorsal ancho
- 39: Reconstrucción del defecto de piel lateral

#### PARTE VIII: RECONSTRUCCIÓN DE DEFECTOS DE LA BASE DEL CRÁNEO

- 40: Defecto de la base de cráneo anterior
- 41: Colgajo del músculo temporal y colgajo de fascia temporoparietal
- 42: Colgajo del recto abdominal y sus variaciones



PARTE IX: CONSIDERACIONES ESPECIALES

43: Parálisis facial