

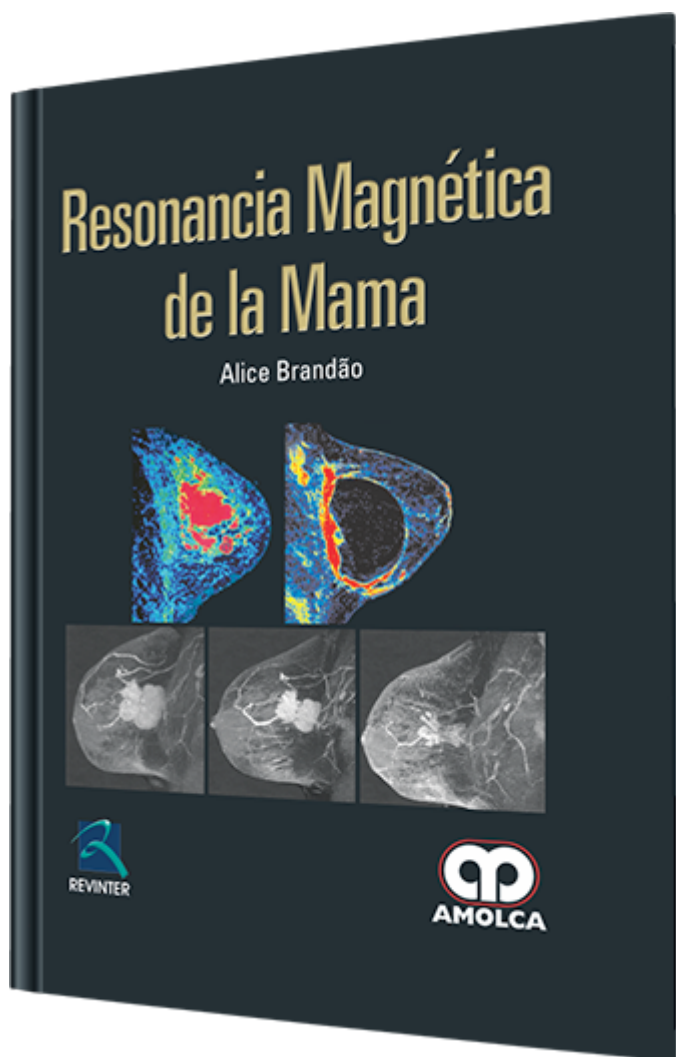
Resonancia Magnética de la Mama

Autor: Alice Brandão

ESPECIALIDAD: Ginecología y Obstetricia

CARACTERÍSTICAS:

ISBN:	9789587550573
Impresión:	A color - Formato: 21,5 x 28 cm
Tapa:	Dura
Número de Páginas:	594
Año de publicación:	2012
Número de tomos:	0
Peso:	2.84 kg
Edición:	0



DESCRIPCIÓN

"La resonancia magnética de mama ha tenido en los últimos años un asombroso desarrollo tecnológico, asociado a las indicaciones y a los resultados, convirtiendo esta publicación un tema indispensable en el estudio de la imagen de la mama. El valor de esta obra se evidencia por la comprensión y propiedad en el abordaje dado al tema por la autora. La preocupación en facilitar una tarea al lector, entendiéndose la distribución de los temas, discutiendo de forma notable, desde los importantísimos conocimientos de física, pasando por técnicas del examen, anatomía, indicaciones, evaluación de las imágenes en las diferentes enfermedades, realización de biopsia percutánea, evaluación de las pacientes de alto riesgo y evaluación de la respuesta al tratamiento, llegando finalmente a las nuevas y mo...



TÉCNICA DE ESTUDIO

1. Técnica del estudio

Física práctica de la resonancia magnética - Nuevas secuencias

Física y fisiopatología práctica de la RM mamaria

Contraindicaciones absolutas y relativas de la RM mamaria

Preparación y realización del estudio - Realización del estudio

Protocolo

ANATOMÍA MAMARIA EN RESONANCIA MAGNÉTICA

2. Anatomía mamaria en la resonancia magnética

Piel y complejo areola y pezón - Parénquima mamario

Espacio retromamario - Sistema de sustentación

Ganglios linfáticos - Estructuras vasculares

Musculatura de la pared torácica

Parénquima mamario e influencia hormonal

Cómo interpretar la RM mamaria

CÓMO INTERPRETAR LA RESONANCIA MAGNÉTICA MAMARIA

3. Cómo interpretar la RM mamaria

Secuencias sin contraste - Estudio contrastado

Cinética de captación - Errores comunes en la interpretación

INFORME DE LA RESONANCIA MAGNÉTICA SEGÚN EL BI-RADS®

4. Informe de la resonancia magnética según el BI-RADS®

Aspectos técnicos e informaciones clínicas

Terminología (interpretación del estudio-detallada en el capítulo de interpretación de RM) - Evaluación de la cinética de captación

Casos especiales - Hallazgos asociados - Definir la localización de la alteración



Impresión diagnóstica (categoría) - Recomendación de la conducta

Puntos importantes

VALOR PREDICTIVO DE LOS HALLAZGOS DE RESONANCIA MAGNÉTICA

5. Valor predictivo de los hallazgos de resonancia magnética

Valor predictivo de acuerdo con la población estudiada

Valor predictivo de la curva de captación del medio de contraste

Valor predictivo de cada categoría BI-RADS®

Valor predictivo de los hallazgos morfológicos

Valor predictivo y desarrollo de nuevas técnicas

LESIONES BENIGNAS

6. Lesiones benignas

CONFIGURACIÓN DE LAS LESIONES EN MASA

Fibroadenoma - Papiloma - Quiste

Necrosis grasa - Ganglio linfático

Hamartoma - Mama accesoria

Hematoma y seroma - Mastitis

Otros

CONFIGURACIÓN DE LAS LESIONES SIN MASA

Alteraciones fibroquísticas de la mama

Adenosis esclerosante - Cicatriz radial

Otras lesiones con presentación variable

LESIONES DE ALTO RIESGO Y NEOPLASIAS

7. Lesiones de Alto Riesgo

Neoplasia lobular - Hiperplasia ductal atípica

8. Lesiones neoplásicas



CARCINOMA INTRADUCTAL

Definición - Cuadro clínico y diagnóstico

CDIS - grado nuclear y progresión de la enfermedad

CDIS y volumen tumoral - CDIS - RM y sensibilidad

CDIS - y formas de presentación en RM

CDIS - RM y diferenciación del grado nuclear

CDIS - RM y evaluación de la extensión tumoral

Microcalcificaciones y RM

CARCINOMA DUCTAL INVASOR

Definición - Gradación histológica

RM - sensibilidad y especificidad

Aspecto en RM - Estadaje en RM

CARCINOMA LOBULAR INVASOR

Definición y patología - Sensibilidad de la RM

Formas de presentación - Lesiones adicionales

OTROS

Carcinoma medular - Carcinoma mucinoso

Carcinoma tubular - Carcinoma papilífero

Carcinoma inflamatorio - Enfermedad de Paget de la mama

INDICACIONES

9. Estadaje

Objetivos del estadaje - Identificación de la lesión completa

Cadenas especiales - Diagnóstico del cáncer oculto en la misma mama

Rastreo de cáncer oculto en la mama contralateral

Localización de lesión oculta - Conducta en lesión oculta



10. Seguimiento terapéutico

Seguimiento de la respuesta a la quimioterapia neoadyuvante

Alteración postquirúrgica - Alteración actínica

Reconstrucción mamaria - Evaluación de la enfermedad residual

Recidiva

11. Paciente de alto riesgo

Incidencia y definición - Definición del paciente con riesgo genético

Aspectos del rastreo del cáncer de mama en alto riesgo

Rastreo y mamografía - Rastrero y ultrasonografía

Rastreo y resonancia magnética - Forma de presentación del cáncer genético

Características específicas de la imagen

12. Otras indicaciones

Descarga patológica por el pezón - Pesquisa de carcinoma oculto

Esclarecimiento de hallazgos de imagen inconclusos a los métodos convencionales

13. Implantes mamarios

Aspecto habitual - Definición de implante y prótesis

Secuencias para el estudio del implante

Aspecto habitual del implante - Composición del implante

Cápsula del implante - Marca de fijación

Pliegues radiales - Líquido periimplante

Objetivo de la resonancia en el estudio del implante

Ruptura del implante - Contractura capsular

Colección periimplante - Infección - Rotación del implante

Herniación del implante - Lesión parenquimatosa

Masa intracapsular



Inyección líquida de silicona

ULTRASONOGRAFÍA DIRECCIONADA

14. Ultrasonografía direccionada

Introducción - Indicaciones - Técnica

Ventajas - Limitaciones - Resumen

PROCEDIMIENTO GUIADO POR RESONANCIA MAGNÉTICA

15. Procedimiento guiado por resonancia magnética

Introducción - Procedimiento orientado por RM

Biopsia percutánea - Limitaciones

Cómo confirmar la extracción de la lesión

Conclusión

NUEVAS TÉCNICAS

16. Nuevas técnicas

Difusión mamaria - Caracterización de la lesión

Limitaciones del método - Espectroscopía de protones

BIBLIOGRAFÍA - Índice alfabético