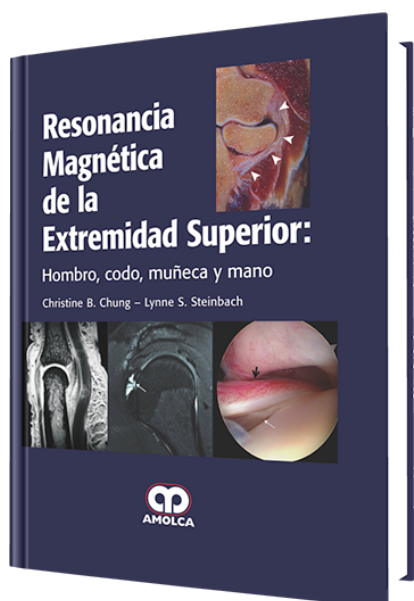


# Resonancia Magnética de la Extremidad Superior

**Autor:** Christine B. Chung, MD



**ESPECIALIDAD:** Ortopedia y Traumatología

## CARACTERÍSTICAS:

ISBN:	9789588760780
Impresión:	A color - Formato: 21,5 x 28 cm
Tapa:	Dura
Número de Páginas:	736
Año de publicación:	2014
Número de tomos:	0
Peso:	3.84 kg
Edición:	0

## DESCRIPCIÓN

Con la publicación de este texto, han logrado mucho más que la recopilación y presentación de la información de punta relacionada con la imagenología o imágenes MR de las extremidades superiores. Por el contrario, Christine Chung y Lynne Steinbach nos proporcionan un éxito en la publicación extraordinaria. Con este término nos referimos a algo que es abrumadoramente impresionante, eficaz o influyente, y no puedo pensar en una palabra más apropiada para describir lo que se presenta aquí. Que este libro sea impresionante, efectivo y que se vaya a volver influyente, no debería sorprender a nadie, y ciertamente no aún, estando familiarizado con lo que estas dos radiólogas musculoesqueléticas han logrado a través de los años que precedieron a esta publicación. Las dos tienen un historial reflex...



## CONTENIDO

### Sección I: Atlas

1. Anatomía de las articulaciones de la extremidad superior en correlación con cadáveres.

### Sección II: Consideraciones técnicas

2. Consideraciones técnicas para la MRI de las articulaciones de la extremidad superior.

### Sección III: Hombro

3. Evaluación clínica del hombro doloroso.

4. MRI del manguito rotador.

5. MRI de la inestabilidad glenohumeral.

6. Lesiones del tendón largo del bíceps y lesiones anteroposteriores del labrum superior.

7. Otras condiciones del hombro.

8. Hombro postoperatorio.

### Sección IV: Codo

9. Evaluación clínica del codo doloroso.

10. Ligamentos del codo e inestabilidad.

11. Tendones del codo y epicondilitis.

12. Lesiones del hueso y del cartílago.

13. Otros desórdenes del codo

### Sección V: Muñeca y mano

14. Evaluación clínica de la muñeca y mano dolorosas.

15. Ligamentos de la muñeca y del complejo fibrocartilaginoso triangular

16. El túnel carpiano y el canal de Guyón

17. Otras condiciones de la muñeca.



18. MRI de los ligamentos de los dedos.

19. MRI de los tendones de los dedos.

20. Otros desórdenes de los dedos.

Índice