

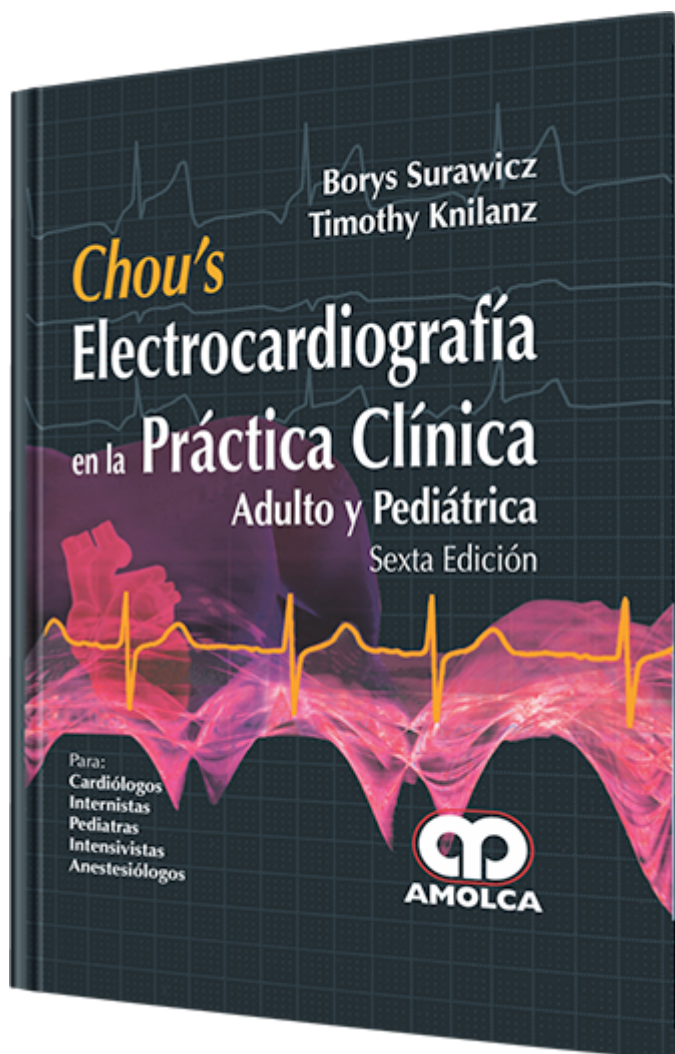
Chou's Electrocardiografía en la Práctica Clínica. 6 edición

Autor: Borys Surawicz, MD, MACG

ESPECIALIDAD: Cardiología

CARACTERÍSTICAS:

ISBN:	9789587550177
Impresión:	Impresión: Bicolor (azul y negro) - Tapa: Dura - Formato: 18 x 25,5 cm
Tapa:	Dura
Número de Páginas:	746
Año de publicación:	2011
Número de tomos:	0
Peso:	1.86 kg
Edición:	6



DESCRIPCIÓN

Después de la publicación de este libro de texto Electrocardiografía Clínica en 1956, se ha dicho que el Dr. Louis Katz declaró que la Electrocardiografía había sido completamente explorada, implicando la no necesidad de conducir investigaciones adicionales en este campo. En los años siguientes, se emitieron aseveraciones similares que demostraron estar erradas, en vista del flujo continuo de información sobre el electrocardiograma (ECG) en sincronía con el continuado progreso en otras áreas de la cardiología.

Sección I.- ELECTROCARDIOGRAFÍA DEL ADULTO

- 1.- Electrocardiograma normal: origen y descripción.
- 2.- Anomalías auriculares.
- 3.- Agrandamiento ventricular.
- 4.- Bloqueo de rama izquierda del haz de Hiss.
- 5.- Bloqueo de la rama derecha del haz de Hiss.
- 6.- Otras alteraciones de la conducción intraventricular.
- 7.- Isquemia aguda: patrones electrocardiográficos.
- 8.- Infarto de miocardio y patrones electrocardiográficos que simulan infarto de miocardio.
- 9.- Infarto de miocardio sin onda Q, infarto del miocardio sin elevación del segmento ST, angor pectoris inestable, isquemia del miocardio.
- 10.- Prueba de esfuerzo.
- 11.- Pericarditis y cirugía cardíaca.
- 12.- Enfermedad del corazón y los pulmones.
- 13.- Ritmo sinusal.
- 14.- Ritmos auriculares.
- 15.- “Flutter” auricular y fibrilación auricular.
- 16.- Ritmo de la unión aurículo-ventricular.
- 17.- Arritmias ventriculares.
- 18.- Torsade de pointes, fibrilación ventricular y diagnóstico diferencial de las taquicardias de QRS amplio.
- 19.- Bloqueo aurículo-ventricular, conducción oculta, fenómeno del “vacío” (gap).
- 20.- Preexcitación ventricular (síndrome de Wolff-Parkinson-White y sus variantes).
- 21.- Efectos de las drogas sobre el ECG.
- 22.- Electrolitos, temperatura, enfermedades del sistema nervioso central y efectos misceláneos.
- 23.- Anormalidades de la onda T.
- 24.- Intervalo QT, anormalidades de la onda U y alternancia cardíaca.



25.- Ubicación errónea de las derivaciones (electrodos) y artefactos electrocardiográficos.

26.- Electrocardiografía de los marcapasos electrónicos artificiales.

27.- Electrocardiografía ambulatoria.

Sección II.- ELECTROCARDIOGRAFÍA PEDIÁTRICA

28.- Electrocardiogramas normales en fetos, infantes y niños.

29.- Electrocardiogramas anormales en el feto, infante y niño.

30.- El Electrocardiograma en la cardiopatía congénita.

31.- Arritmias cardíacas en el feto, en el infante, niños y adolescentes con enfermedad cardíaca congénita.

Índice alfabético.