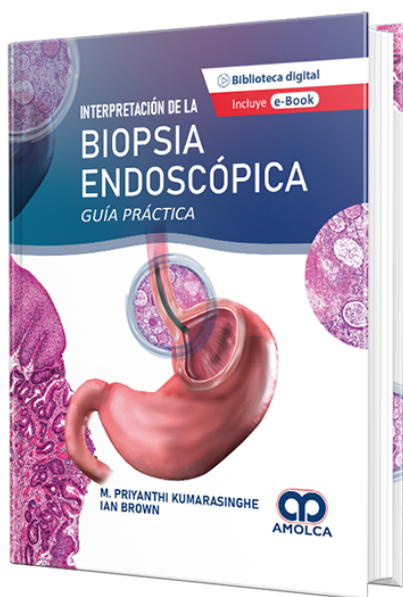


Interpretación de la Biopsia Endoscópica - Guía práctica

Autor: M. Priyanthi Kumarasinghe



ESPECIALIDAD: Gastroenterología

CARACTERÍSTICAS:

ISBN:	9786287528215
Impresión:	Color
Tapa:	Dura
Número de Páginas:	352
Año de publicación:	2022
Número de tomos:	1
Peso:	1.5 kg
Edición:	1

DESCRIPCIÓN

Para tratar de reunir toda la información referente a las biopsias y resecciones del tracto gastrointestinal, los doctores Priyanthi Kumarasinghe e Ian Brown, patólogos australianos de larga trayectoria en el diagnóstico y estudio de patologías y trastornos gastrointestinales, presentan en 13 capítulos de su obra Interpretación de la biopsia endoscópica un compendio de diagnóstico de afecciones y patrones inflamatorios y neoplásicos del esófago, estómago, intestino delgado e intestino grueso. En específico, el libro señala los tipos de patrones inflamatorios y neoplásicos en las biopsias del esófago (eosinofílico, granulomatoso, mixto, de deposición, metaplásico; escamoso, glandular), del estómago (de gastritis aguda, crónica, linfocítica, eosinofílica, colágena; atróficos, metaplásicos, hiperplásicos, apoptóticos, mixtos; epiteliales, no epiteliales, de células fusiformes, metastásicos), del intestino delgado (inflamación aguda, enfermedad celiaca, enteropatías, infecciones; quistes, heterotopia, linfomas) y del intestino grueso (colitis, enfermedad de Crohn, lesión insuémica, pólipos intestinales, tumores, lesiones vasculares y quísticas). Todas las descripciones de la obra se apoyan en más de 530 imágenes histológicas y endoscópicas, para facilitar la identificación de los patrones en las biopsias y resecciones. Los histopatólogos y gastroenterólogos encontrarán en esta obra una exhaustiva orientación para las biopsias gastrointestinales.



PARTE I INTRODUCCIÓN1. Abordaje desde los patrones reacción patológica hasta las biopsias del tracto gastrointestinal: Esófago/Estómago/Intestino Delgado/Intestino Grueso.PARTE II ESÓFAGO2. Esófago: Patrones inflamatorios.3. Esófago: Patrones neoplásicos y de tipo similar.PARTE III ESTÓMAGO4. Estómago: Patrones inflamatorios.5. Estómago: Patrones neoplásicos y de tipo similar.PARTE IV INTESTINO DELGADO6. Intestino delgado proximal: Patrones inflamatorios.7. Intestino delgado proximal: Patrones neoplásicos y de tipo similar.8. Íleo terminal: Patrones inflamatorios. 9. Íleo terminal: Patrones neoplásicos y de tipo similar.PARTE V INTESTINO GRUESO10. Intestino grueso: Patrones inflamatorios.11. Intestino grueso: Patrones neoplásicos y de tipo similar.12. Prueba molecular en el carcinoma colorrectal.13. Visión general de las características endoscópicas en la patología gastrointestinal (Colon) Índice